Brossage de la langue. Quand devons nous le conseiller ?

Brushing of the tongue: when is it recommend?

Sophie-Myriam DRIDI*, Anne-Laure EJEIL*.
** MCU/PH, Paris Descartes.*

Même si le brossage de la langue fait partie intégrante des manœuvrés d'hygiène buccodentaire, celui-ci ne doit pas être systématique au quotidien et doit être préconisé dans un cadre thérapeutique précis. Après un rappel des notions essentielles de l'anatomie linguale, les indications du brossage lingual sont exposées ainsi que les recommandations concernant la technique d'hygiène.

Rappels : l'anatomie linguale

La connaissance de l'anatomie linguale est indispensable pour informer correctement les patients sur l'autonettoyage de la langue, les variations anatomiques linguales qui leur font peur et le danger des autoprescriptions ou des informations médiatiques non validées cliniquement. Elle est également nécessaire pour enseigner une hygiène linguale non traumatique dans des circonstances cliniques bien précises.

La langue, composée de 17 muscles, est un organe fondamental pour la fonction orale. Elle participe au goût, à la mastication, à la déglutition, à la phonation, à l'expression des mimiques et à la croissance des maxillaires.

La langue comprend deux parties, la base en postérieur et la langue mobile en antérieur. La base est fixe, elle appartient à l'oropharynx. La langue mobile appartient à la cavité buccale, elle comprend une face supérieure appelée face dorsale, une face inférieure appelée face ventrale

Even if brushing the tongue is an integral part of oral hygiene control, it should not be done as a daily routine and must only be recommended in specific therapies. After recalling the basic concepts of the tongue's anatomy, the indications of tongue brushing are presented as well as the recommendations on the technique of hygiene.

Review: anatomy of the tongue

Knowledge of the tongue's anatomy is indispensable to correctly inform patients on its self-cleansing capacity, anatomical variations that alarm them and the dangers of self-prescriptions or media information that are not clinically validated. It is equally important when teaching non-traumatic hygiene of the tongue in specific clinical circumstances.

The tongue is composed of 17 muscles and a fundamental organ for oral function. It participates in taste, mastication, swallowing, phonation, facial expressions and for maxillary growth.

The tongue is composed of 2 parts, the posterior base and the anterior mobile tongue. The fixed base is part of the oropharynx. The mobile tongue is part of the oral cavity that includes a superior surface called dorsal surface, an inferior surface called the ventral surface where the

Rev Odont Stomat 2011;40:222-230

et sur laquelle se fixe le frein de la langue, deux bords latéraux et une pointe (Putz et Pabst 1993).
La face dorsale présente un sillon médian inconstant et plus ou moins marqué quand il existe. Elle est entièrement tapissée de papilles définies comme des petites élevures muqueuses. Quatre types de papilles sont différenciés (Kettaneh et coll. 2002) **(figures n°1)** :

lingual frenum is fixed, two lateral borders and a tip (Putz & Pabst 1993).
The dorsal surface has a median sulcus that is inconsistent and more or less pronounced when present. It is fully lined with papillae defined as small mucosal elevations. Four types of papillae are differentiated (Kettaneh et al. 2002) **(figures n°1)**:

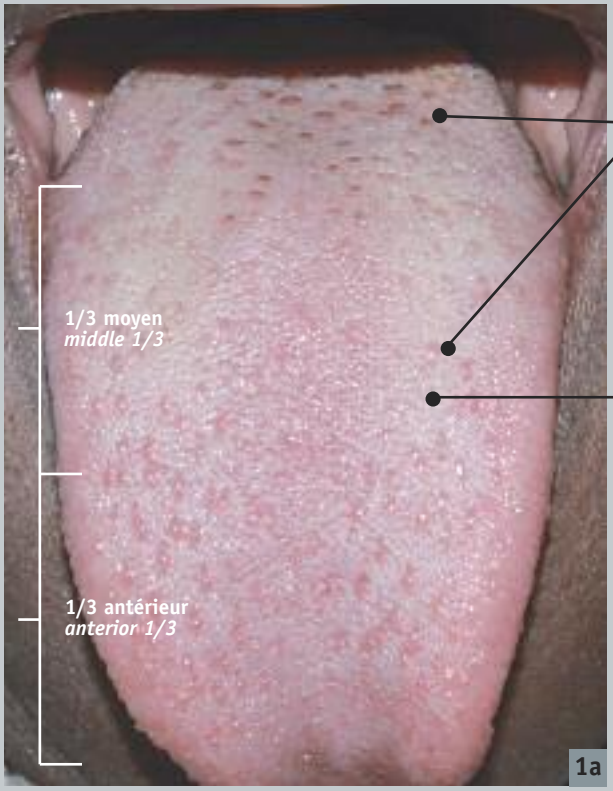

Fig. 1a-b : langues saines.
Clinical views of a healthy tongue.

Papilles fongiformes
Fungiform papillae

Papilles filiformes
Filiform papillae

Papilles caliciformes
Vallate papillae

Papilles foliées
Foliate papillae

- Les papilles caliciformes (ou circumvallées) : elles se présentent sous la forme de petites saillies de 1 à 3 mm, en nombre de 6 à 12 (moyenne 8), arrondies, disposées en V ouvert vers l'avant et à la limite postérieure de la langue mobile, elles sont recouvertes par un épithélium pavimenteux stratifié non kératinisé, elles contiennent dans leurs revêtement épithélial des bourgeons du goût.
- Les papilles filiformes : elles occupent toute la surface du dos de la langue ; elles forment des séries linéaires de petites papilles très effilées, parallèles aux branches du V lingual ; elles sont recouvertes par un épithélium pavimenteux stratifié parakératinisé ; leur rôle est mécanique, en formant une surface râpeuse. Elles limitent le glissement des aliments lors de la mastication.
- Les papilles fongiformes : elles sont moins nombreuses que les papilles filiformes entre lesquelles elles sont dispersées. Rapprochées en antérieure, plus éparses en postérieur ; elles se présentent sous la forme de petites têtes d'épingle plus rose que les papilles filiformes, elles peuvent être colorées par la mélanine. Elles sont plus nombreuses chez l'enfant, nettement moins chez la personne âgée, elles sont recouvertes par un épithélium pavimenteux stratifié non kératinisé qui contient peu de bourgeons du goût disposés dans la partie supérieure de la papille.
- Les papilles foliées (ou foliacées) : elles sont situées aux extrémités postérieures des bords de la langue, en avant du V lingual. Elles se présentent sous la forme de feuillets recouverts par un épithélium stratifié non kératinisé. Chaque papille contient de nombreux bourgeons du goût ; elles contiennent aussi du tissu lymphoïde (l'inflammation de ce tissu provoque une hypertrophie des papilles qui effraie souvent les patients cancérophobes qu'il convient de rassurer).

La muqueuse de la face ventrale est lisse, non kératinisée et laisse entrevoir l'abondante vascularisation dans cette région.

Dans des conditions physiologiques, la langue (particulièrement la face dorsale) est continuellement recouverte de micro-organismes appartenant au microbiote ou flore commensale.

Indications du brossage de la langue

Le brossage lingual ne doit surtout pas être systématique

En effet à ce jour, il n'existe pas de consensus médical sur l'intérêt de brosser quotidiennement une langue d'apparence saine (Danser et coll. 2003). En assurant ses

- The vallate (or circumvallate) papillae come in the form of small projections of 1 to 3 mm, they are 6 to 12 (average of 8) in number, rounded, arranged in a V-shape manner opening towards the front and at the posterior limit of the mobile tongue. They are covered by a non-keratinized stratified squamous epithelium and contain taste buds in their epithelial lining.
- The filiform papillae occupy the entire surface of the back of the tongue. They form a linear series of very slender and small papillae, which are found parallel to the V-shaped row of vallate papillae. Covered by a parakeratinized stratified squamous epithelium, their role is mechanical, forming a rough surface that limits the sliding of the food during mastication.
- The fungiform papillae are lesser in number than the filiform papillae between which they are dispersed. Denser in the anterior but more scattered in the posterior, they come in the form of small pinheads that are pinker than the filiform papillae that can be colored by melanin. They are seen more in children but significantly fewer in the elderly. They are covered by a non-keratinized stratified squamous epithelium that contains little of the taste buds located at the superior part of the papilla.
- The foliate (or foliaceous) papillae are located in the posterior ends of the borders of the tongue in front of the V-shaped row of vallate papillae. They come in the form of sheets coated with a non-keratinized stratified epithelium. Each papilla contains numerous taste buds. They also contain lymphoid tissue. However, the inflammation of this tissue causes the hypertrophy of the papillae that often frightens cancerophobic patients who should then be reassured.

The mucous of the ventral surface is smooth, non-keratinized and suggests the abundant vascularization in this region.

In physiologic conditions, the tongue (particularly the dorsal surface) is continuously covered with microorganisms belonging to the commensal flora and microbiota.

Indications of tongue brushing

Brushing of the tongue should not be systematic

Indeed to date, there is no medical consensus on the importance of brushing daily a healthy-looking tongue (Danser et al. 2003). Ensuring its functions, the tongue

fonctions, la langue s'auto-nettoie régulièrement (un individu déglutit la salive en moyenne 1500 à 2000 fois par jour, à chaque fois la langue recouverte de salive frotte la muqueuse palatine). Ainsi, l'autonettoyage limite la prolifération bactérienne notamment au niveau des 2/3 antérieurs (le 1/3 postérieur abrite une quantité plus importante de germes à cause de sa localisation et des écoulements nasaux éventuels).
À contrario, le brossage de la langue est bénéfique dans 3 situations cliniques **(figures n°2)** (Quirynen et coll. 2004 ; Almas et coll. 2005 ; Outhouse et coll. 2006).

is regularly self-cleansing (an individual swallows the saliva at an average of 1500 to 2000 times per day, every time the tongue covered in saliva rubs the palatal mucosa). Thus, self-cleansing limits bacterial growth especially at the anterior 2/3 (the posterior 1/3 contains a larger amount of germs because of its location and potential nasal discharge).
In contrast, the brushing of the tongue is beneficial in three clinical situations **(figures n°2)** (Quirynen et al. 2004; Almas et al. 2005; Outhouse et al. 2006).

Fig. 2 : situations cliniques indiquant le brossage de la langue.
2a : langue chargée (patient fumeur, diabétique non équilibré, s'hydratant peu).
2b : langue villeuse noire (patient fumeur, abus d'antiseptique à base de chlorhexidine).
2c : langue villeuse (abus de bain de bouche à base d'eau oxygénée).
Fig. 2: *clinical situations that indicates the brushing of the tongue.*
2a: *hairy tongue (patient is a smoker, uncontrolled diabetes, low hydration).*
2b: *black villous tongue (patient is a smoker, abuse of antiseptics containing chlorhexidine).*
2c: *villous tongue (abuse of hydrogen peroxide mouthwash).*

Quand la langue est chargée, saburrale

Cette situation clinique se rencontre généralement en cas de diminution de la salivation, de la mastication ou d'épisodes fébriles et infectieux des voies aérodigestives supérieures. En cas d'hyposialie importante, l'enduit peut même se transformer en croûte (personne âgée malade et déshydratée). L'auto-nettoyage n'est alors plus efficace. La face dorsale est recouverte d'un enduit blanchâtre non adhérent composé entre autre de bactéries organisées en biofilm, d'autres micro-organismes, de cellules épithéliales desquamées et de débris alimentaires. La muqueuse sous jacente n'est pas rouge et n'est pas douloureuse ce qui permet de poser le diagnostic différentiel avec une mycose aigue.

Quand la langue est villeuse

Les papilles filiformes sont allongées ce qui favorise la rétention des débris et la formation des biofilms bactériens. La kératine de l'épithélium des papilles peut s'oxyder (en cas d'abus d'utilisation d'un antiseptique, de tabagisme, du métabolisme bactérien, après une antibiothérapie), donnant à la surface linguale une couleur brune ou noire plus ou moins intense. Une sur-infection mycosique est possible car la situation anatomique est favorable à la croissance des champignons, mais la langue noire n'est pas un signe clinique pathognomonique d'une infection.

En cas d'halitose d'origine buccale

L'halitose est le terme médical réservé pour définir la mauvaise haleine ou l'haleine fétide. Elle est généralement perçue au moment de la phonation (expiration de l'air par la bouche) mais elle peut aussi être sentie quand la bouche est fermée lors des expirations par le nez. ***Dans la première situation les origines de l'halitose sont essentiellement buccales, dans la deuxième la cause est extra-buccale.***

Dans 85-90 % des cas d'halitose, l'origine est buccale. La mauvaise haleine s'explique par l'accumulation des dépôts bactériens sur les dents, les prothèses mal entretenues et sur les muqueuses dont la face dorsale de la langue. Elle est provoquée par l'émanation de composés sulfurés volatils (CSV) malodorants. Il s'agit principalement du sulfure d'hydrogène, du méthylmercaptan et de diamines (putrescine, cadavérine) qui sont produits par de nombreuses bactéries surtout Gram-anaérobies qui hydrolysent des protéines contenant des acides aminés avec des groupes soufrés. Les protéines soumises à ces processus métaboliques proviennent des débris alimentaires, des cellules épithéliales desquamées, du sang, de la salive et du

When the tongue is enlarged or hairy

This clinical situation is generally found in cases of decreased salivation, mastication or febrile episodes and infectious upper aerodigestive tract. In case of significant xerostomia, the coating may even turn into a crust such as seen in sick elderly and dehydrated persons. Self-cleansing is no longer efficient. The dorsal surface is covered with a whitish non-adherent coating composed of bacteria among others organized into a biofilm, other microorganisms, desquamated epithelial cells and food debris. The underlying mucosa is not red or painful, which allows differential diagnosis with an acute fungal infection.

When the tongue is villous

The filiform papillae are elongated which helps the retention of debris and the formation of bacterial biofilms. Keratin in the epithelium of the papillae can oxidize (in cases of abuse in the use of an antiseptic, smoking, bacterial metabolism or after antibiotic therapy) giving the lingual surface a more or less intense brown or black color. A fungal over-infection is possible because of the anatomical situation that is conducive to fungal growth. However, a black tongue is not a pathognomonic clinical sign of infection.

In case of halitosis of oral origin

Halitosis is the medical term used to define bad breath or oral malodor. It is usually perceived at the time of phonation (expired air through the mouth) but it can also be detected when the mouth is closed during expirations through the nose. ***In the first case the origin of halitosis is essentially oral, in the second the cause is extra-oral.***

In 85 to 90% of halitosis cases, the origin is oral. The bad breath is due to the accumulation of bacterial deposits on teeth, dentures that are badly maintained and mucous membranes including the dorsum of the tongue. It is caused by the emission of pungent volatile sulfur compounds (VSC). These are mainly hydrogen sulfide, methyl mercaptan and diamines (putrescine, cadaverine) that are produced by many Gram-negative anaerobic bacteria especially those that hydrolyze proteins containing amino acids with sulfur groups. The proteins subjected to these metabolic processes come from food debris, desquamated epithelial cells, blood, saliva and gingival fluid. Many periodontal bacteria are involved in the pathogenesis of halitosis.

fluide gingival. De nombreux germes parodontopathogènes sont impliqués dans la pathogenèse de l'halitose.
L'halitose est le symptôme (fréquent mais non obligatoire) de nombreux tableaux cliniques (suite opératoire, patients fumeurs, souffrant de maladie parodontale, d'hyposialie …). Associé à un brossage des dents, le brossage de la langue diminue de façon significative la production des CVS par rapport à un brossage dentaire seul. Toutefois, les mesures d'hygiène peuvent se révéler insuffisantes en cas d'halitose chronique prononcée nécessitant une démarche diagnostique complète pour les besoins d'une thérapeutique adaptée (Van der Sleen et coll. 2010).*

** l'halitose sera traitée dans un prochain numéro.*

Comment brosser une langue ?

La protraction de la langue doit être douce (bien informer le patient).
Le brossage doit être doux pour ne pas léser les papilles. Il concerne surtout les 2/3 antérieurs de la face dorsale ce qui limite l'efficacité de la procédure (le brossage du 1/3 postérieur dorsal entraine inexorablement un réflexe nauséeux !).
Le brossage de la langue doit être effectué, de préférence 2x/j le matin et le soir, après le brossage des dents, avec une brosse à dents ultra-douce postchirurgicale différente de celle utilisée pour les dents (pour éviter le risque de transloquer des germes dont l'habitat naturel n'est que la langue) ou avec un racloir à langue spécifique, d'arrière en avant (2 ou 3 passages). Les brosses à dents présentant une surface râpeuse sur leur dos peuvent également être utilisées. Elles sont pratiques puisqu'elles permettent de brosser les dents et la langue avec le même outil, leur efficacité est réelle (Casemiro et coll. 2008).
Les brosses à dents peuvent être trempées dans une solution de rinçage bicarbonatée ou dans une solution antiseptique en fonction de la situation clinique **(photographies n°3 et n°4)**. L'abus d'antiseptique contenant de la chlorhexidine peut provoquer une coloration de la face dorsale de la langue ainsi qu'un trouble transitoire du goût par altération de la surface des papilles fongiformes.
Le brossage doit être arrêté quand la surface de la face dorsale redevient rose ou quand le problème d'halitose est réglé.

Halitosis is a symptom that is frequent but not mandatory of many clinical situations like after surgery, in patients who smoke, who have periodontal disease, xerostomia, etc.

Associated with toothbrushing, brushing the tongue significantly reduces the production of VSC compared to toothbrushing alone. However, hygiene measures may be insufficient in case of chronic halitosis requiring a comprehensive diagnostic approach for the purposes of an appropriate therapy (Van der Sleen et al. 2010).*

** Halitosis will be discussed in the next issue.*

How to brush the tongue?

After properly informing the patient, the protraction of the tongue should be done carefully.
Brushing should be gentle so as not to injure the papillae. It mainly concerns the anterior 2/3 of the dorsal surface limiting the effectiveness of the procedure (brushing the dorsal posterior 1/3 leads inexorably to a gag reflex!).

Brushing the tongue should be done preferably twice a day in the morning and evening after toothbrushing. It is recommended to use an ultra-soft post-surgical toothbrush different from that used for the teeth (to avoid the risk of translocating bacteria whose natural habitat is not the tongue) or with a tongue scraper used with 2 or 3 back to front strokes. Toothbrushes having a rough surface on their backs can also be used. They are convenient because they allow you to brush your teeth and tongue with the same tool. Their effectiveness is proven (Casemiro et al. 2008).
Toothbrushes can be soaked in a solution of bicarbonate rinse or antiseptic solution according to the clinical situation **(photographs 3 and 4)**. The abuse of antiseptics containing chlorhexidine may cause discoloration of the dorsum of the tongue and a temporary taste disturbance by altering the surface of the fungiform papillae.

Brushing of the tongue should be stopped when the dorsal surface becomes pink or when the problem of halitosis is solved.

Fig. 3 : langue villeuse noire (abus d'antiseptique).
3a : état initial.
3b : 1 semaine après le brossage de la langue avec une brosse à dents chirurgicale et une solution de rinçage bicarbonatée.
3c : 2 semaines après le brossage, une légère coloration peut persister pendant des mois, il convient de rassurer le patient.
Fig. 3: *black villous tongue (abuse of antiseptics).*
3a: *initial state.*
3b: *one week after brushing the tongue with a surgical brush and a solution of bicarbonate rinse.*
3c: *two weeks after brushing, a light discoloration can persist for months, it should reassure the patient.*

Fig. 4 : langue légèrement chargée recouverte de salive épaisse. Patient fumeur souffrant d'halitose et atteint de parodontite.
4a : état initial.
4b : 1 semaine après le brossage de la langue avec une brosse à dents chirurgicale et une solution bicarbonatée.
Le traitement de l'halitose inclut également le traitement de la maladie parodontale, le sevrage tabagique et l'apport régulier en eau dans la journée.
Fig. 4: *slightly enlarged tongue covered with thick saliva. Patient is a smoker suffering from halitosis and periodontal disease.*
4a: *initial state.*
4b: *one week after brushing the tongue with a surgical brush and a solution of bicarbonate rinse. The treatment of halitosis also includes the treatment of periodontal disease, smoking cessation and regular intake of water throughout the day.*

POINTS FORTS À RETENIR

- la face dorsale d'une langue saine n'a pas besoin d'être brossée. Elle s'autonettoie naturellement.
- il n'existe pas d'arguments médical et scientifique valables prônant un brossage régulier d'une langue saine.
- le brossage de la langue est seulement indiqué en cas de langue chargée, de langue villeuse ou d'halitose d'origine buccale.

HIGHLIGHTS TO REMEMBER

- The dorsal surface of a healthy tongue does not need to be brushed. It naturally cleanses itself.
- There are no valid medical and scientific arguments advocating regular brushing of a healthy tongue.
- Brushing of the tongue is only indicated in cases of hairy tongue, villous tongue or halitosis of oral origin.

BIBLIOGRAPHIE

ALMAS K, AL-SANAWI E, AL-SHAHRANI B.
The effect of tongue scraper on mutans streptococci and lactobacilli in patients with caries and periodontal disease.
Odontostomatol Trop 2005; **28** : 5-10.

DANSER M.M, GOMEZ S.M,
VAN DER WEIJDEN G.A.
Tongue coating and tongue brushing : a literature review.
Int J Dent Hyg 2003 ; **1** : 151-158.

KETTANEH A, FAIN O, STIRNEMANN J, THOMAS M.
Les troubles du goût.
Rev Med Interne 2002 ; **23** : 622-631.

QUIRYNEN M., AVONTROODT P, SOERS C, ZHAO H,
PAUWELS M, VAN STEENBERGHE D.
Impact of tongue cleansers on microbial load and taste.
J Clin Periodontal 2004 : **31** : 506-510.

OUTHOUSE T.L, FEDOROWICZ Z, KEENAN J.V,
AL-ALAWI R.
A Cochrane systemic review finds tongue scrapers have short-term efficacy in contolling halitosis.
*Gen Den*t 2006 ; **54** : 352-359; 360; 367-368; quiz 360.

PUTZ R, PABST R.
Sobotta ; atlas d'anatomie humaine. Ed médicales internationales. Cachan France. Pages 104-108.

Van der SLEEN M.I, SLOT D.E, VAN TRIJFFEL E,
WINKEL E.G, VAN DER WEIJDEN G.A.
Effectiveness of mechanical tongue cleaning on breath odour and tongue coating: a systematic review.
Int J dent Hyg 2010 ; **8** : 258-268.